

C.B.M. Dergana

Première Année Médecine et Chirurgie Dentaire

Circulation embryonnaire

- 1 - Ébauchage du système circulatoire extra-embryonnaire
- 2 - Ébauchage du système circulatoire intra-embryonnaire
 - 2 - 1 - Mise en place du cœur primitif
 - 2 - 2 - Mise en place des vaisseaux sanguins intra-embryonnaires
- 3 - Physiologie de la circulation
 - 3 - 1 - Circulation du sang oxygéné
 - 3 - 2 - Circulation du sang veineux

1 - Ébauchage du système circulatoire extra-embryonnaire

Vers la fin du 18^{ème} jour, quelques cellules mésoblastiques migrent dans le mésenchyme des villosités placentaires, du pédicule de fixation et de la splanchnopleure extra-embryonnaire pour se différencier en îlots de **Wolff et Pander (groupes angioformateurs)** (figure 1). La prolifération et la différenciation de chaque groupe angioformateur donnent deux contingents de cellules bien distincts à savoir :

- les angioblastes : ce sont des cellules endothéliales des vaisseaux sanguins ; et
- les hémocytoblastes : elles occupent le centre de l'îlot pour évoluer en mégaloblastes (globules rouges nucléés).

Le mésenchyme qui entoure chaque îlot de Wolff et Pander se différencie en éléments musculaire et conjonctif des vaisseaux sanguins (figure 2).

Suite à la prolifération de l'ensemble de ces formations, se mettent en place les vaisseaux sanguins extra-embryonnaires qui suivent :

- **deux veines vitellines (V.V.)** gauche et droite : elles irriguent la vésicule ombilicale en **sang oxygéné** ;
- **deux artères vitellines (A.V.)** gauche et droite : elles évacuent le **sang veineux** de la vésicule ombilicales vers les deux **aortes dorsales (A. D.)** gauche et droite ;

- **une grosse veine ombilicale (V.O.) impaire** : elle transporte le **sang oxygéné** du placenta vers les canaux de Cuvier ; et
- **deux petites artères ombilicales (A.O.) gauche et droite** : elles transfèrent le **sang veineux** de l'embryon vers le placenta.

2 - Ébauchage du système circulatoire intra-embryonnaire

2 - 1 - Mise en place du cœur primitif

Au cours de la gastrulation, entre les 18^{ème} et 19^{ème} jours, quelques cellules du mésoblaste migrent en avant de la membrane pharyngienne pour se différencier en un cœur primitif (tube cardiaque impair), dont la structure demeure inchangée jusqu'à la fin de la morphogenèse définitive (figure 2).

2 - 2 - Mise en place des vaisseaux sanguins intra-embryonnaires

À partir du mésoblaste, entre les 18^{ème} et 21^{ème} jours, se différencient plusieurs vaisseaux sanguins, dont les plus importants sont :

- **les canaux de Cuviers (C.C.)** : dans lesquels la **veine ombilicale** déverse le **sang oxygéné** ;
- **deux veines cardinales antérieures (V.C.A.) gauche et droite** : elles transportent le **sang oxygéné** vers la région céphalique de l'embryon à partir des **canaux de Cuvier** ;

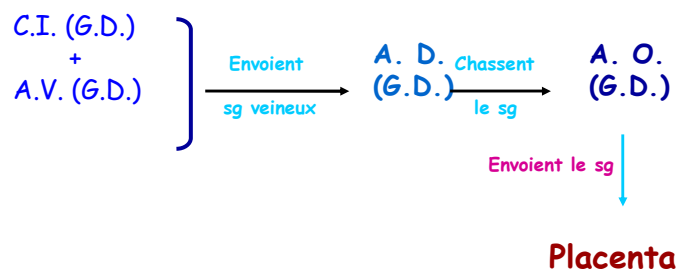
- **deux veines cardinales postérieures (V.C.P.)** gauche et droite : elles sont responsables du transport du **sang oxygéné** vers les régions moyenne et postérieure de l'embryon à partir des **canaux de Cuvier** ;
- **deux carotides internes (C.I.)** gauche et droite : elles véhiculent le **sang veineux** de la région céphalique de l'embryon vers les deux **aortes dorsales** gauche et droite ; et
- **deux aortes dorsales (A.D.)** gauche et droite : elles transportent le **sang veineux** des régions moyenne et postérieure de l'embryon vers les deux **artères ombilicales**.

3 - Physiologie de la circulation embryonnaire

La circulation embryo-maternelle s'établit dès le 21^{ème} jour du développement embryonnaire, date à partir de laquelle le placenta, le cordon ombilical et la circulation intra-embryonnaire sont opérationnels. Chez l'embryon humain, entre les 21^{ème} et 60^{ème} jours de la grossesse, la circulation s'effectue selon le diagramme donné ci-joint (figure 4) :

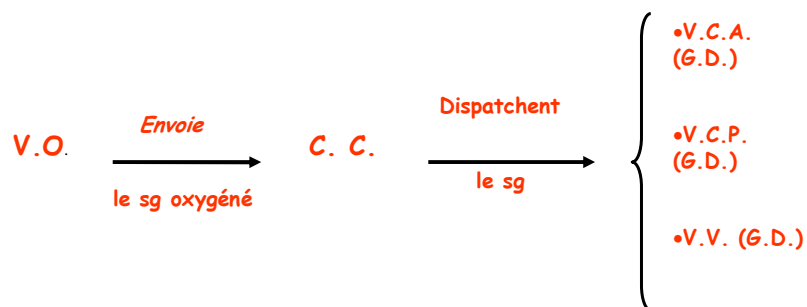
3 - 1- Circulation du sang veineux

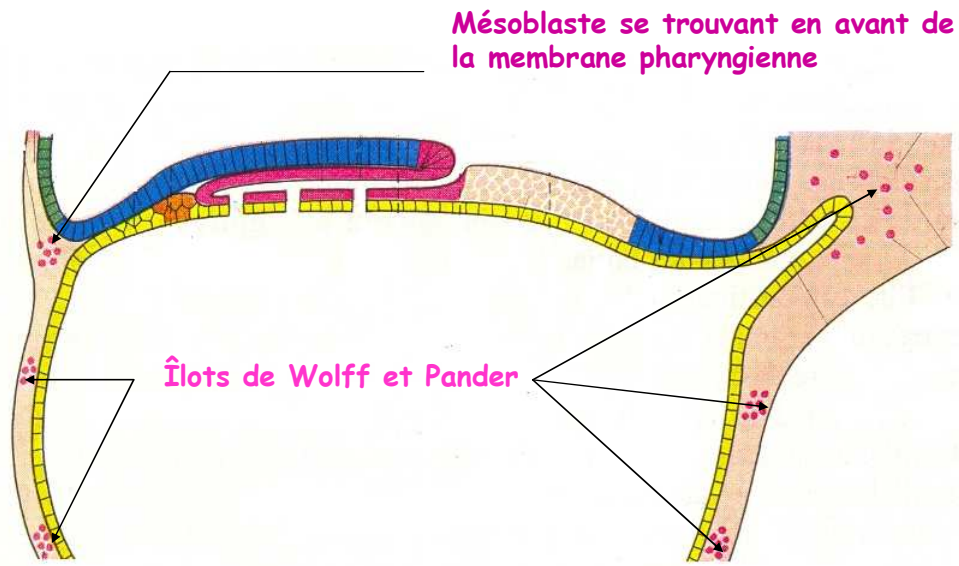
Circulation du sang veineux



3 - 2- Circulation du sang oxygéné

Circulation du sang oxygéné





C. Sagittale d'un embryon humain de 19 jours (figure 1)

Formation d'un vaisseau sanguin extra-embryonnaire (figure 2)

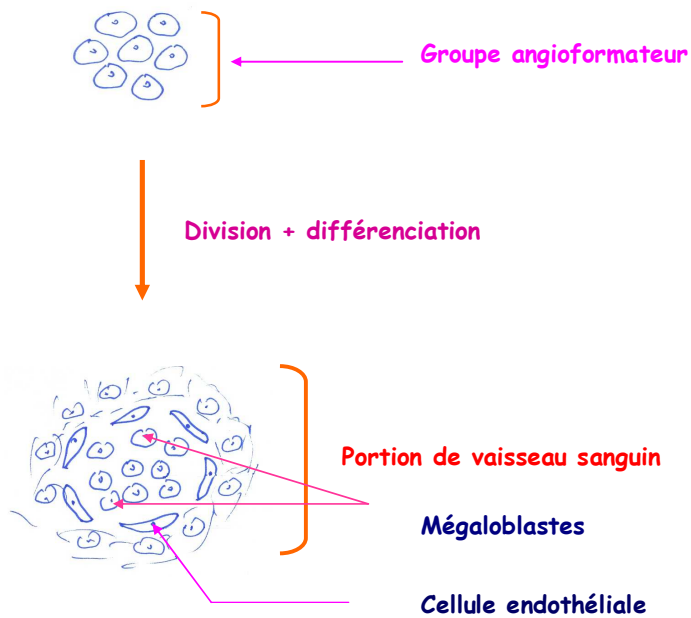
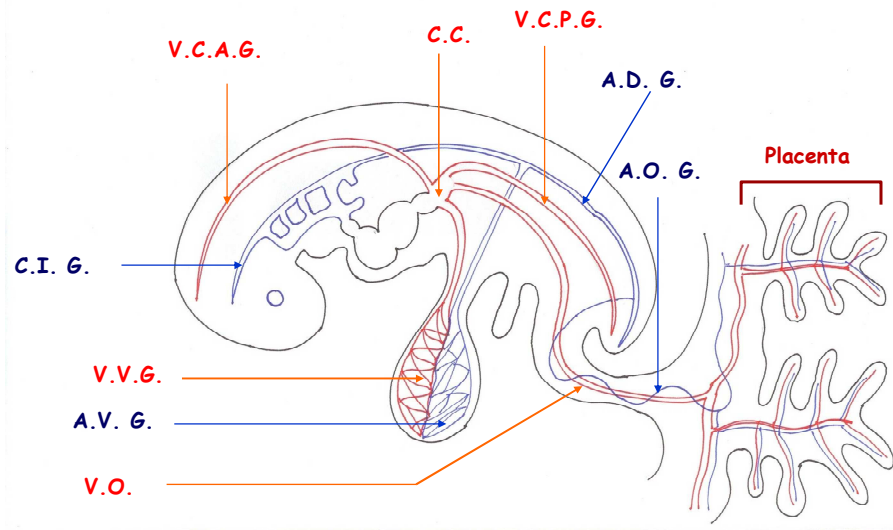


Figure 4

Circulation embryonnaire du 21^{ème} au 60^{ème} jour



Structure du cœur primitif (figure 3)

