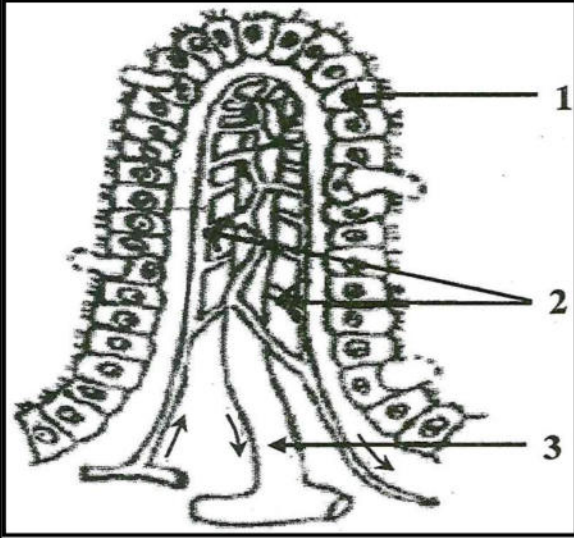


الجزء الاول 12،ن:التمرين الأول : (06 نقاط)

تظهر عند فحص الجدار الداخلي للأمعاء الدقيقة بنية مميزة ممثلة في الوثيقة 01 .



1- ضع عنوانا للوثيقة .

2- سمّ البيانات المرقمة .

3- حدّد دور هذه البنية في العضوية .

4- اليك المغذيات التالية :

أحماض دسمة – أحماض امينية – جليسيرول .

- بين الطريق الذي تسلكه كل من هذه المغذيات للوصول للقلب

الوثيقة 1التمرين الثاني: 06ن

في امتحان التربية البدنية تسابق عمر وزميله سعيد فكان الفوز حليف

عمر أما سعيد فقد انسحب من السباق ولم يقوى على مواصلته إليك النتائج التالية الممثلة في الوثيقة 01:

الدم الصادر من العضلة	الدم الوارد من العضلة		
80mg	100mg	عمر	الغلوكوز
11ml	19.5ml	عمر	حجم الـ O ₂
60mg	70mg	سعيد	الغلوكوز
14ml	19.5ml	سعيد	حجم الـ O ₂

الوثيقة 1

1- قارن بين تركيب الدم الوارد إلى العضلة والصادر منها في حالة

عمر وسعيد . وفسر سبب تعب سعيد .

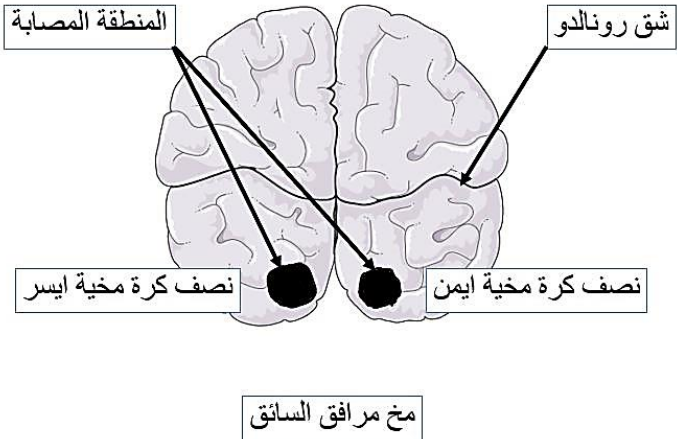
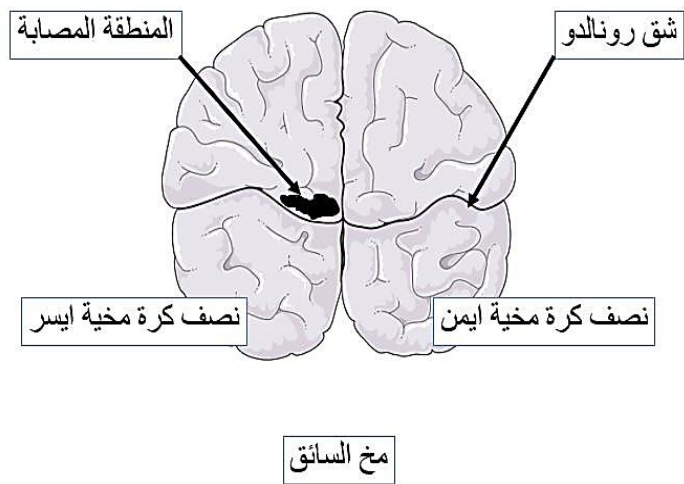
2. استنتج حاجيات العضلة ومن يمدّها بذلك؟.

3- سم الظاهرة التي قامت بهذا عضلة كل من سعيد وعمر واكتب المعادلة الخاصة بها.

الوضعية الإدماجية : 8:

يعتبر مرض الكواشيوركور (kwashiorkor) من أمراض سوء التغذية الأكثر انتشارا في الدول السائرة في طريق النمو ، حيث يفتطم الأطفال مبكرا ويستبدل حليب الأم بوجبات غنية بالنشا (حساء الذرى)، ويتميز الأطفال المصابون بهذا المرض ببطن منتفخة ، تضخم الرأس، بطء شديد في النمو ، ضمور العضلات، تصل نسبة الوفيات 30% من الأطفال دون سن الخامسة. اثناء نقل الام ابنها للعلاج تعرضت الى حادث مرور رفقت زوجها. اصيبت الام بشلل اليد اليمنى والزوج فقد حاسة الرؤية . بعد الحادثة، تم نقلهما الى المستشفى لإجراء الفحوصات اللازمة، ويلخص الجدول التالي نتائج الفحوصات السريرية التي أجريت عليهما:

تركيب لـ100g	بروتينات	غلوسيدات	دسم
حليب الأم	11g	55g	30g
الوجبة البديلة	1-2 g	86g	0.2g

الزوج	الام
<ul style="list-style-type: none"> • سلامة العينين. • سلامة العصبين البصريين. 	<ul style="list-style-type: none"> • بعد وخز أصابع اليد اليمنى يلاحظ ثني الطرف بسرعة. • لم يفقد الحساسية الشعورية. • عدم إصابة العضلات.
	

التعليمات

* من خلال تحليلك للنص والوثيقة المرفقة:

1- قدم تفسيراً لأعراض هذا المرض وعلاقتها بسوء التغذية.

2- اقترح نصائح للوقاية من مثل هذه الأمراض

3- كيف تفسر الإصابة :

(أ) عند الزوج ،

(ب) عند الام ؟

4- لنفترض أن الإصابة الملاحظة عند السائق حدثت في نفس المنطقة لكن في نصف الكرة المخية اليمنى. ماذا كان سيحدث لهذا الشخص؟